

Freiwilliges Fortbildungszertifikat

Auf Basis der gültigen Fortbildungsordnung können auch künftig Punkte durch strukturierte interaktive Fortbildung (Kategorie D) erworben werden.


Für das Durcharbeiten des Fachartikels „Augenheilkunde heute“ von Professor Dr. Christos Haritoglou et al. sowie das vollständige Beantworten der nachfolgenden Lernerfolgskontrolle erhalten Sie bei sieben oder mehr richtigen Antworten zwei Punkte. Es ist nur eine Antwortmöglichkeit pro Frage anzukreuzen.

Den aktuellen Fragebogen und weitere Informationen finden Sie unter <https://www.bayerisches-aerzteblatt.de/cme>. Alternativ schicken Sie den

Fragebogen zusammen mit einem frankierten Rückumschlag an: Bayerische Landesärztekammer, Redaktion *Bayerisches Ärzteblatt*, Mühlbauerstraße 16, 81677 München. Unleserliche Fragebögen können nicht berücksichtigt werden.

Um Ihnen, unseren Lesern, künftig mehr Service und Flexibilität zu ermöglichen, können Sie ab sofort unabhängig von der Heftausgabe an den CME-Fortbildungen über ein ganzes Kalenderjahr nach Erscheinen der jeweiligen Ausgabe teilnehmen. Nach Einreichen der Antworten erhalten Sie umgehend eine Bestätigungs-E-Mail mit einem Link zur Auflösung und anschließend – bei richtiger Beantwortung – die Gutschrift Ihrer CME-Punkte auf Ihrem Punktekonto (erfolgt einmal wöchentlich gesammelt). So können Sie künftig unmittelbar eine gewisse Lernkontrolle nachvollziehen und auch mehrere Fortbildungsartikel hintereinander – zeitlich unabhängig – abarbeiten.

Der aktuelle Punkte-Kontostand und die entsprechenden Punkte-Buchungen können jederzeit online abgefragt werden.



**Teilnahmezeitraum
bis 31.03.2027**

1. Die Klinik der epiretinalen Gliose umfasst nicht

- a) Visusreduktion
- b) Metamorphopsie
- c) Mikropsie
- d) Makropsie
- e) Photopsie (Lichtblitz)

2. Die Operation der idiopathischen epiretinalen Gliose

- a) Wird auch bei sehr gutem Visus zur Prophylaxe sekundärer Netzhautveränderungen durchgeführt
- b) Ist nur bei niedrigem Ausgangsvisus (<0.5) sinnvoll
- c) Ist nur bei starken Metamorphopsien sinnvoll
- d) Ist eine dringliche Indikation
- e) Wird unter Berücksichtigung der bestkorrigierten Fern- und Nahsehschärfe und dem Vorhandensein von Metamorphopsien indiziert

3. Im Rahmen der Operation bei epiretinaler Gliose

- a) Kann auf die Glaskörperabhebung verzichtet werden
- b) Wird die ILM oft mit entfernt um Rezidive zu vermeiden
- c) Sollte abschließend immer eine Luft- oder Gasamponade eingegeben werden
- d) Wird als Standard abschließend ein Steroid intravitreal eingegeben
- e) Kann keine Operation eines Grauen Stares durchgeführt werden

4. Welche Aussage zur minimalinvasiven Glaukomchirurgie trifft nicht zu:

- a) Die kombinierte Operation mittels Stent bzw. Kataraktoperation erhöht das drucksenkende Potenzial
- b) Das Risikoprofil ist verglichen zur filtrierenden Operation geringer

- c) Der Kammerwasserabfluss wird durch diese Verfahren erhöht
- d) Eine Therapiestopp der Anwendung lokaler drucksenkender Tropfen ist stets zu erwarten
- e) Der postoperative Nachsorgeaufwand ist geringer zu erwarten als bei filtrierenden Operationsverfahren

5. Das primäre Offenwinkelglaukom ...

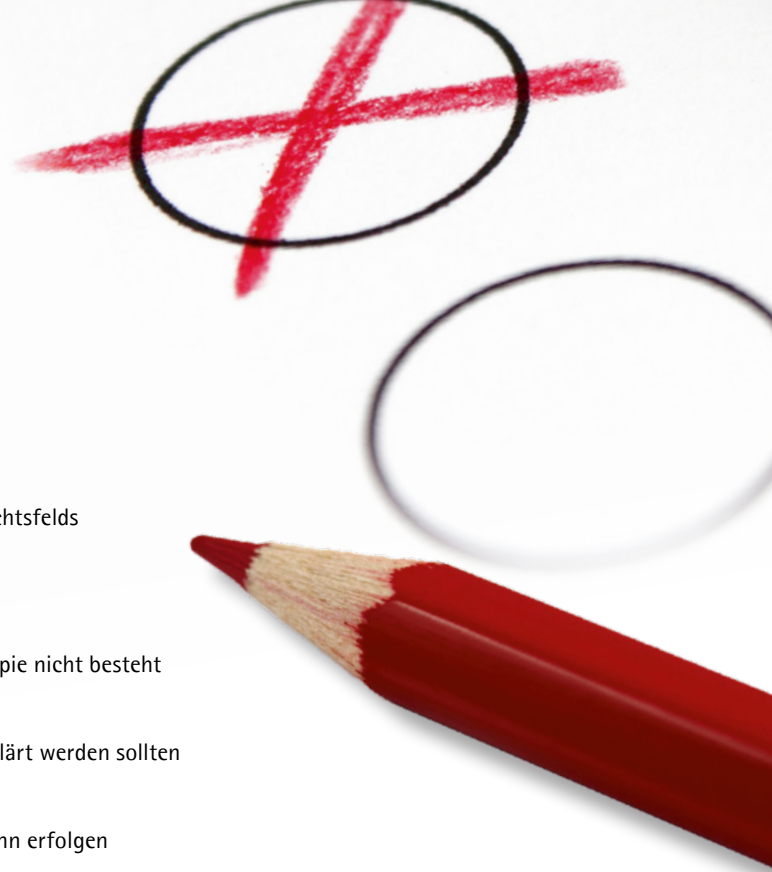- a) tritt meist akut auf und geht mit starken Schmerzen und plötzlichem Visusverlust einher
- b) fällt frühzeitig mit progredientem Visusverlust des Patienten auf
- c) sollte mittels konsequenter Augeninnendrucksenkung therapiert werden
- d) tritt vor allem bei hyperopen (weitsichtigen) Augen auf
- e) tritt meist nach einer Uveitis auf

6. Zu den häufigen Nebenwirkungen einer antiglaukomatösen Lokalthherapie gehören nicht:

- a) konjunktivale Hyperämie
- b) Wimpernwachstum und Hypertrichose
- c) Irispigmentierung
- d) Sicca-Symptomatik mit brennenden Augen und Fremdkörpergefühl
- e) eine Splenomegalie

7. Der höchste drucksenkende Effekt ist mit folgender therapeutischer Versorgung zu erwarten:

- a) Stentimplantation
- b) selektive Lasertrabekuloplastik
- c) Anwendung eines beta-Blockers
- d) operative Versorgung mittels Trabekulektomie
- e) Hydrusstent-Implantation



8. Die Klinik des Zentralarterienverschluss zeigt typischerweise

- a) einen schleichenden Visusverlust
- b) Metamorphopsien
- c) einen plötzlichen, schmerzlosen Visusverlust mit Verdunklung des Gesichtsfelds
- d) einen beidäugigen, plötzlichen, schmerzlosen Visusverlust
- e) Photopsien (Lichtblitze)

9. Bei Vorliegen eines frischen Zentralarterienverschlusses

- a) sollte lediglich ASS verschrieben werden, da eine evidenzbasierte Therapie nicht besteht
- b) sollte der Patient notfallmäßig bei einem Neurologen oder in einer Stroke Unit vorgestellt werden
- c) bestehen keine wesentlichen Komorbiditäten, die interdisziplinär abgeklärt werden sollten
- d) sollte unbedingt eine intravenöse Fibrinolysetherapie (IFT) innerhalb von 6 Stunden nach Symptombeginn erfolgen
- e) sollte unbedingt eine IFT innerhalb von 12 Stunden nach Symptombeginn erfolgen

10. Ein typischer OCT-Befund eines frischen Zentralarterienverschlusses ist nicht

- a) ein Verschwimmen der inneren Netzhautschichten
- b) eine Hyperreflektivität der inneren Netzhautschichten
- c) eine Hyporeflektivität der äußeren Netzhautschichten
- d) eine prominent Middle Limiting Membran (pMLM)
- e) eine generelle Atrophie der Netzhaut

Freiwilliges Fortbildungszertifikat

Veranstaltungsnummer: 2760909015248020015

Es ist nur eine Antwortmöglichkeit pro Frage anzukreuzen.

Online finden Sie den aktuellen Fragebogen unter: <https://www.bayerisches-aerzteblatt.de/cme>

Ich versichere, alle Fragen ohne fremde Hilfe beantwortet zu haben.

Name

Berufsbezeichnung, Titel

Straße, Hausnummer

PLZ

Ort

Ort, Datum

Unterschrift

Antwortfeld

- | | |
|---|--|
| 1. <input type="checkbox"/> a <input type="checkbox"/> b <input type="checkbox"/> c <input type="checkbox"/> d <input type="checkbox"/> e | 6. <input type="checkbox"/> a <input type="checkbox"/> b <input type="checkbox"/> c <input type="checkbox"/> d <input type="checkbox"/> e |
| 2. <input type="checkbox"/> a <input type="checkbox"/> b <input type="checkbox"/> c <input type="checkbox"/> d <input type="checkbox"/> e | 7. <input type="checkbox"/> a <input type="checkbox"/> b <input type="checkbox"/> c <input type="checkbox"/> d <input type="checkbox"/> e |
| 3. <input type="checkbox"/> a <input type="checkbox"/> b <input type="checkbox"/> c <input type="checkbox"/> d <input type="checkbox"/> e | 8. <input type="checkbox"/> a <input type="checkbox"/> b <input type="checkbox"/> c <input type="checkbox"/> d <input type="checkbox"/> e |
| 4. <input type="checkbox"/> a <input type="checkbox"/> b <input type="checkbox"/> c <input type="checkbox"/> d <input type="checkbox"/> e | 9. <input type="checkbox"/> a <input type="checkbox"/> b <input type="checkbox"/> c <input type="checkbox"/> d <input type="checkbox"/> e |
| 5. <input type="checkbox"/> a <input type="checkbox"/> b <input type="checkbox"/> c <input type="checkbox"/> d <input type="checkbox"/> e | 10. <input type="checkbox"/> a <input type="checkbox"/> b <input type="checkbox"/> c <input type="checkbox"/> d <input type="checkbox"/> e |

Auf das Fortbildungspunktekonto verbucht am:

Die Richtigkeit von mindestens sieben Antworten auf dem Bogen wird hiermit bescheinigt

Bayerische Landesärztekammer, München

Datum

Unterschrift