Mit dem (Prothesen-)Kopf durch die (Pfannen-)Wand

Eine ungewöhnliche Form der Hüftprothesenmigration

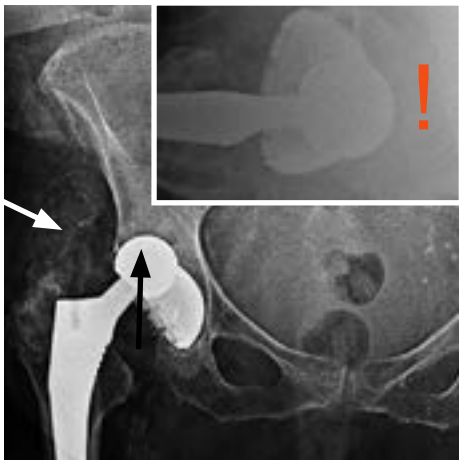

Abbildung 1: Kraniale Prothesenkopfmigration (schwarzer Pfeil); daneben sieht man massive periartikuläre Weichteilverkalkungen (Partikelabrieb, weißer Pfeil).
Insertbild: Die axiale Röntgenaufnahme zeigt keine Luxation, sondern die transprothetische Migration des Kopfes (!).

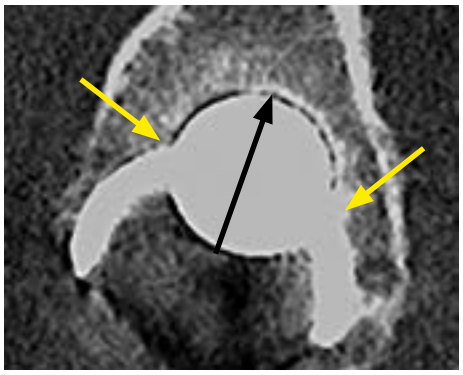

Abbildung 2: Sagittale CT-Rekonstruktion: kranialer Durchbruch des Keramikprothesenkopfes (schwarzer Pfeil) durch die Metallpfanne (gelbe Pfeile)

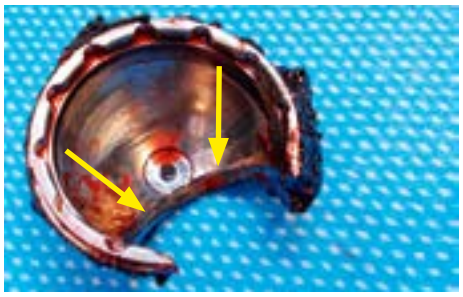

Abbildung 3: Explantierte Metallpfanne, scharfkantig abgeriebener, kraniolateraler Pfannendefekt (gelbe Pfeile).

Anamnese

Eine 83-jährige Patientin stürzte in häuslicher Umgebung und zog sich eine subkapitale Oberarmfraktur zu, die zeitnah operativ versorgt wurde. Während ihres stationären Aufenthaltes klagte sie aber über progrediente Hüftschmerzen rechts, die bereits sturzunabhängig zuvor bestanden hätten. Eine zementfreie Hüftgelenkstotalendoprothese (H-TEP) rechts sei vor mindestens 2 ½ Jahren implantiert worden.

Radiologische Diagnostik

Die aktuelle Röntgenuntersuchung des Beckens zeigte eine kraniale Prothesenkopfdislokation (Abbildung 1), was zunächst als H-TEP-Luxation gewertet wurde, wobei man die axiale Röntgenprojektion offensichtlich missdeutet hatte (Insertbild). Der anschließende Repositionsversuch scheiterte. Die nochmalige kritische Würdigung beider (!) Röntgenprojektionen ließ Zweifel an einer H-TEP-Luxation aufkommen: eine transprothetische Migration des Prothesenkopfes durch die Metallpfanne wurde in Erwägung gezogen. Dazu passten die periartikulären Verkalkungen in der Umgebung der H-TEP (Verdacht auf eine Partikelabriebkrankheit) [1].

Die Computertomografie (CT) verifizierte die transprothetische Kopfmigration durch die Prothesenpfanne in das knöcherne Pfannenlager (Abbildung 2).

Operativer Situs

Neben der Schwarzverfärbung der periprothetischen Weichteile (Metallose) und der tumefaktiven, fibrotischen Pseudotumorbildung infolge Partikelabriebreaktion zeigte sich ein randständig glatt, aber scharf geschliffener Defekt an der kranialen Metallpfannenzirkumferenz (Abbildung 3). Das Polyethylen-Inlay selbst war disloziert, aufgerieben und teilweise zerstört; der Keramikkopf aber inspektorisch intakt.

Diskussion

H-TEP-Luxationen werden mit einer Häufigkeit von 0,2 bis 10 Prozent angegeben [2]. Im vorliegenden Fall wurde irrtümlich eine H-TEP-Luxation angenommen. Die weiterführende CT-Diagnostik erbrachte den Beweis auf die sehr seltene Form einer transprothetischen Durchwanderung des Prothesenkopfes. Diese Migrationsform ist insofern ungewöhnlich, da sie hier nicht nur den Polyethyleninlay-Abrieb betrifft (sogenanntes bedding-in; [3]), sondern auch zum vollständigen Durchrieb der Metallpfanne geführt hat. Häufigkeitsangaben dazu fehlen.

Ursächlich könnte eine zunächst eingetretene Inlaydysfunktion (Dislokation, Bruch oder Verschleiß) dazu geführt haben, dass der Keramikkopf der „blanken" Metallpfanne exponiert wurde, was die Metallpfanne massiv erodierte und schließlich den Prothesenkopf penetrieren ließ [4]. Sowohl die ausgeprägte Metallose-Imprägnierung des umgebenden Gewebes als auch die bereits übersichtsradiologisch erkennbare kalzifizierte periartikuläre Pseudotumorbildung sind reaktiver Ausdruck dieser massiven Prothesenpfannenzerstörung [5, 6].

Fazit

Die sorgfältige Röntgenbildanalyse mit Beachtung der 2. Ebene kann Fehleinschätzungen vermeiden und Hinweise auf atypische Prothesendislokationen liefern.

Das Literaturverzeichnis kann im Internet unter www.bayerisches-aerzteblatt.de (Aktuelles Heft) abgerufen werden.

Autoren

Dr. Thomas Grieser
Oberarzt der Klinik für Diagnostische und Interventionelle Radiologie

Dr. Stefan Nuber
Oberarzt der Klinik für Unfallchirurgie

Universitätsklinikum Augsburg,
Stenglinstraße 2, 86156 Augsburg