Schwere Mykoplasmen-Infektion

mit Mukositis, Urethritis und Pneumonie

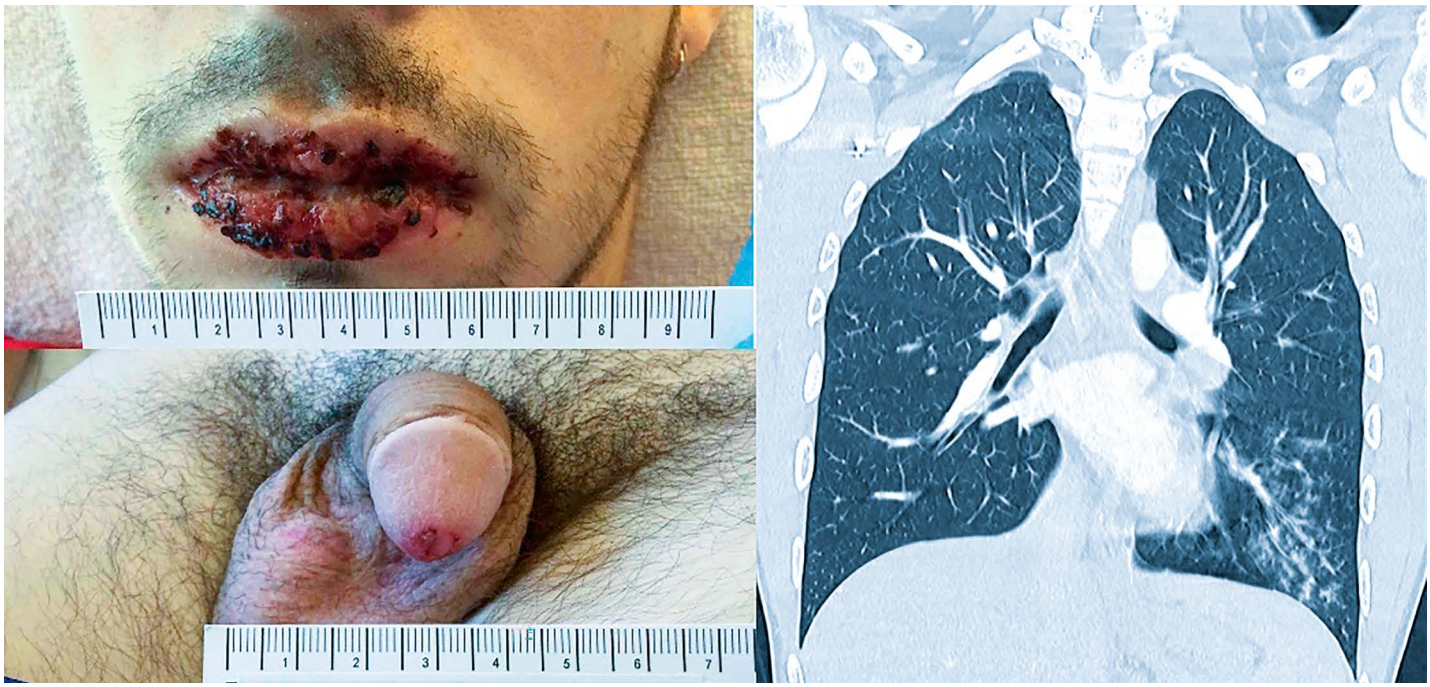

Ausgeprägte Mukositis und Urethritis, sowie flaues pulmonales Infiltrat im linken Unterlappen

Klinik

Ein bis dahin gesunder 20-jähriger Mann stellte sich wegen seit einer Woche bestehendem Fieber, nekrotisch-ulzerierenden Veränderungen der Lippen und Mundschleimhaut, bläschen-bildendem Exanthem am Stamm und Urethritis vor. Sexuelle Risikokontakte wurden verneint.

Diagnostik/Verlauf

Im Labor waren lediglich Leukozyten (12.640/ul) und CRP (132 mg/l) erhöht. Ein serologisches Screening auf sexuell übertragbare Infektionen (HIV, Lues) und PCR-Untersuchungen aus einem Abstrich aus den Läsionen auf HSV1/2, VZV, Gonokokken und *Chlamydia trachomatis* ergaben negative Ergebnisse.

In einem wegen Dyspnoe durchgeführten CT-Thorax fanden sich ein pneumonisches Infiltrat und vergrößerte mediastinale Lymphknoten.

Die Serologie auf *Mycoplasma pneumoniae* zeigte stark erhöhte Werte für IgG, IgM und IgA, sodass damit eine Mykoplasmen-Pneumonie mit extrapulmonalen Manifestationen diagnostiziert werden konnte.

Fazit

Mycoplasma pneumoniae-Infektionen können extrapulmonale Manifestationen aufweisen, unter anderem können temporär Kälteagglutinine, selten mit vaskulitischen Läsionen oder Ischämie der Akren und Exantheme vom Typ des Steven-Johnson-Syndroms auftreten. Auch eine Beteiligung der Schleimhäute mit Mukositis und Urethritis – wie in diesem Fall – werden immer wieder berichtet, und als Kontinuum der dermalen Beteiligung angesehen. Eine solche Symptomkonstellation würde zunächst auch an andere Infektionen denken lassen, unter anderem auch an sexuell übertragbare Erreger, zumal bei der Mykoplasmen-Pneumonie die pulmonale Symptomatik oft nicht sehr stark ausgeprägt ist („walking pneumonia"). Das pulmonale Infiltrat gab im hier berichteten Fall einen wichtigen diagnostischen Fingerzeig.

Zur Behandlung von Mykoplasmen-Infektionen können Makrolide, Doxycyclin und Fluorchinolone eingesetzt werden. Zur Behandlung einer ausgeprägten Mukositis werden zusätzlich Corticosteroide empfohlen. Unter Behandlung mit Moxifloxacin und Prednisolon erholte sich unser Patient rasch und konnte nach einer Woche entlassen werden.

Bei der aktuell stark zunehmenden Inzidenz von Mykoplasmen-Infektionen sollte die hier berichtete, seltene Verlaufsform einer Mykoplasmen-Infektion beachtet werden, um Verzögerungen in Diagnostik und Therapie zu vermeiden.

Das Literaturverzeichnis kann im Internet unter www.bayerisches-aerzteblatt.de (Aktuelles Heft) abgerufen werden.

Autorin und Autoren

Dr. Anna Decker
Dr. Florian Niederbuchner
Professor Dr. Thomas Glück

Abteilung für Innere Medizin,
Kreisklinik Trostberg,
Siegerthöhe 1, 83308 Trostberg