Altersbedingte Beschwerden?

Ein 81-jähriger multimorbider Patient wird rettungsdienstlich aufgrund starker Rückenschmerzen in unsere Klinik gebracht. Der Patient gibt an, seit Jahren unter bekannten rezidivierenden Rückenschmerzen zu leiden, die in letzter Zeit zugenommen hätten. Vor einer Woche erfolgte eine ambulant durchgeführte MRT-Diagnostik der Lendenwirbelsäule (LWS), diese ergab degenerative Veränderungen sowie eine relative Spinalkanalstenose. Die externe MRT-Diagnostik war mit der Fragestellung „Zunehmende Schmerzen der LWS, vor allem beim Gehen, spinale Enge?" eingeleitet worden und nativ ohne Kontrastmittelgabe durchgeführt.

Bei der Untersuchung in der Notaufnahme hatte der Patient keine sensomotorischen Ausfälle oder Hinweise auf eine lokale oder fortgeleitete Infektion. Jedoch ergab die laborchemische Untersuchung eine deutliche Erhöhung der Entzündungswerte: Leukozytose 19.2 g/dl, CRP 141.8 mg/l (Referenzwert < 5). Der Urinstatus zeigte eine nitritnegative Bakteriurie. Es wurde eine kalkulierte intravenöse Antibiotikatherapie eingeleitet. Die laborchemische Kontrolle im Verlauf zeigte eine Steigerung der Entzündungswerte: CRP 310 mg/l, Leukozytose 18.3 g/l, Procalcitonin 2.54 µg/l, weshalb die antibiotische Therapie eskaliert wurde.

Die im Rahmen der erweiterten Infektsuche veranlasste Abdomensonografie sowie weitere Computertomografien des Thorax, Abdomens und LWS ergab keinen Fokus des Infektgeschehens, insbesondere keine Spondylodiszitis. An Tag vier zeigten die vorher abgenommene Blutkulturen eine Bakteriämie mit S. aureus. Im weiteren Verlauf trat plötzlich eine inkomplette Paraparese der unteren Extremitäten auf. Wir entschieden uns zur erneuten MRT-Diagnostik, diesmal mit Kontrastmittel, trotz erst elf Tage zurückliegender nativer Voruntersuchung sowie späteren CT-Untersuchungen. Hier zeigte sich nun eine akute Spondylodiszitis sowie ein epiduraler und ein Psoasabszess.

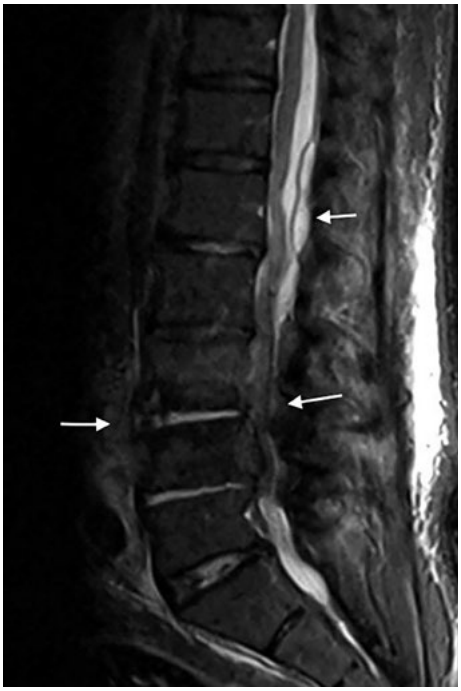

Abbildung 1: Native MRT der LWS mit degenerativen Veränderungen ohne Nachweis eines Infektes.
Abbildung 2: MRT der LWS mit Kontrastierung, mit Nachweis einer Spondylodiszitis und eines epiduralen Abszesses (siehe weiße Pfeile).

Kommentar

Spondylodiszitis – eine seltene, aber schwere Infektion der Wirbelsäule, präsentiert sich, besonders bei älteren Menschen, als diagnostische Herausforderung, da Rückenschmerzen oft irrtümlich als altersbedingte Beschwerden interpretiert werden. Eine wichtige Rolle in frühzeitiger Diagnostik einer Spondylodiszitis spielt die MRT-Diagnostik. Von großer Bedeutung ist die richtige Fragestellung für Radiologen mit Hinweis auf laborchemische und klinische Auffälligkeiten sowie die Verwendung spezifischer MRT-Sequenzen und Kontrastierung, darunter T1- und T2-Wichtungen mit Integration von gadoliniumbasierten Kontrastmitteln. Bei klinischer Relevanz sollte eine Wiederholung der MRT-Untersuchung mit Kontrastierung auch kurzfristig empfohlen werden.

Das Literaturverzeichnis kann im Internet unter www.bayerisches-aerzteblatt.de (Aktuelles Heft) abgerufen werden.

Autoren

Igor Solovyov
Dr. Marco Bonetta
Fabian Dotzauer
Dr. Frank Auerbach

Klinik für Orthopädie und Unfallchirurgie, Kreiskliniken Dillingen – Wertingen gGmbH, Dillingen a. d. Donau

Korrespondierender Autor: Igor Solovyov, E-Mail: igor.solovyov@khdw.de