

Bitte „nur mal schnell einrenken“!

... wünscht sich mancher Patient oft vom Orthopäden oder Hausarzt

Ein 74-jähriger Patient, der schon öfter wegen Knie-, Nacken- und Rückenschmerzen vorbehandelt und auch eingrenkt wurde, erschien notfallmäßig mit akuten Schmerzen im Rücken und rechten Flankenbereich in der orthopädischen Praxis mit dem Wunsch nach chirotherapeutischer Behandlung.

Beim Atmen wurden Beschwerden im rechten unteren Rippenverlauf angegeben. Ein Sturz bzw. eine Verletzung wurden verneint. Nach einer überstandenen, fieberhaften Coronainfektion musste er morgens noch immer abhusten und hierfür ein Sekretolyticum verwenden. Wegen der Schmerzen hätte er zusätzlich Ibuprofen eingenommen. Dadurch sei das Ganze besser geworden, aber noch nicht gut. Seine ihn begleitende Ehefrau, die häufig chirotherapeutisch behandelt wird, vermutete eine Blockade und bat, dass er schnell eingrenkt wird.

Eine Temperaturerhöhung bestand nicht, ebenso wenig Dyspnoe oder eine Hämatomverfärbung. Pulsoximeter: pO₂ 96 Prozent, Herzfrequenz 98.

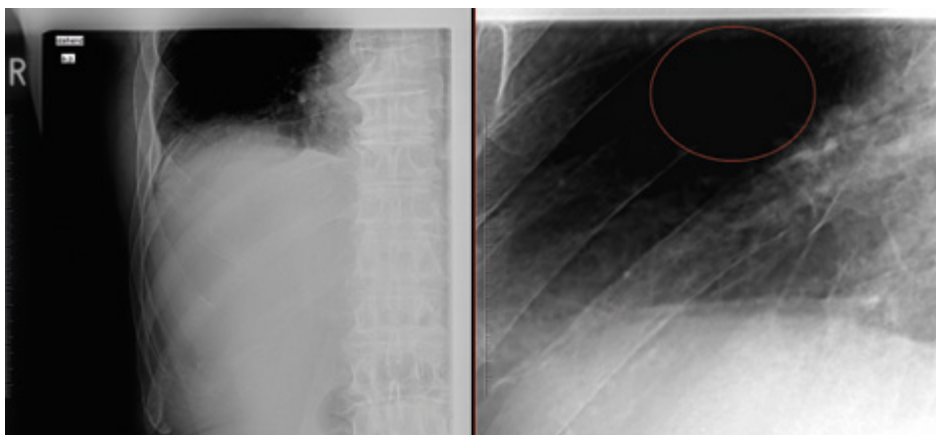
Klinisch zeigte sich ein deutlicher Druck-, Klopf- und Rechtsseitlageschmerz über den Rippen Costae VIII/IX rechts lateral, verstärkt beim forcierten „Husten“.

Statt der gewünschten Chirotherapie wurde eine Röntgenaufnahme wegen Verdacht auf eine „Hustenfraktur“ (Rippeninsuffizienzfraktur) veranlasst.

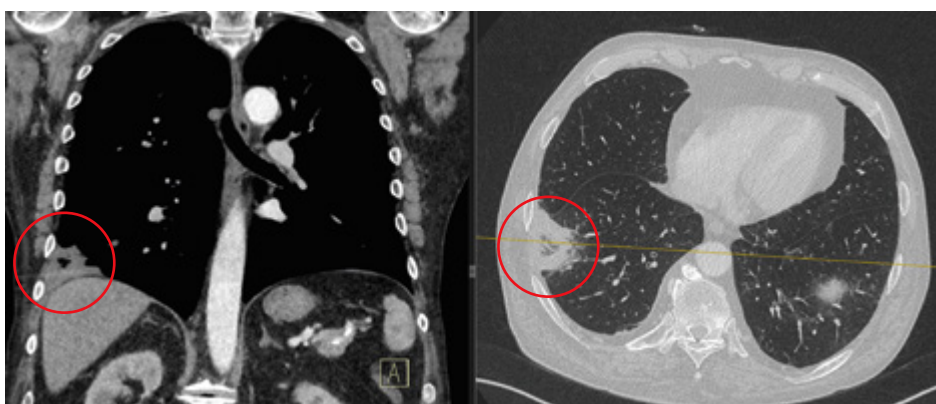
Hier stellten sich die hinteren Anteile der 8. Rippe nicht dar, sodass sich der Verdacht auf eine Rippenosteolyse ergab, auch wenn eine neoplastische Grunderkrankung bisher nicht bekannt war.

Daher wurde kurzfristig ein Thorax-CT mit Kontrastmittel durchgeführt, das einen Lungeninfarkt nach Lungenembolie mit nachfolgender Infarktpneumonie als Ursache seiner Beschwerden erbrachte. Das entzündlich-ödematös verdichtete Lungengewebe täuschte röntgenologisch eine Osteolyse vor.

Diagnose: „Pseudorippenosteolyse“ Costa VIII rechts durch Lungeninfarkt und Infarktpneumonie.



Röntgenaufnahmen Hemithorax rechts: Konturauflösung der dorsalen Rippenanteile Costa VIII; Verdacht auf Rippenosteolyse.



Thorax-CT mit Kontrastmittel: Darstellung einer Infarkt-Pneumonie mit 6 x 4 cm messender Konsolidierung im basolateralen Lungenunterlappen rechts nach Lungenembolie mit Pleuraerguss. – Ausschluss einer Osteolyse.

Der Patient wurde kurzzeitig intensivmedizinisch überwacht, dann internistisch-pulmonologisch weiter behandelt und seither nicht mehr orthopädisch vorstellig.

Bei Vorhandensein eines Ultraschallgerätes und entsprechender Expertise kann primär auch eine Ultraschalluntersuchung des Thorax durchgeführt werden, die in vielen Fällen neben Rippenfrakturen auch andere pulmonale Pathologien aufzeigen kann, die dann gegebenenfalls mit Röntgen/CT weiter differenziert werden können.

Literatur:

Wischhöfer E, Fenkl R, Blum R. Sonographischer Nachweis von Rippenfrakturen zur Sicherung der

Frakturdiagnostik. Eine Pilotstudie [Ultrasound detection of rib fractures for verifying fracture diagnosis. A pilot project]. Unfallchirurg. 1995 May;98(5):296-300.

Autor

Dr. Martin Böhringer

Facharzt für Orthopädie,
Hauptstraße 26, 91074 Herzogenaurach