

# Ein harmloser „blauer Fleck“?

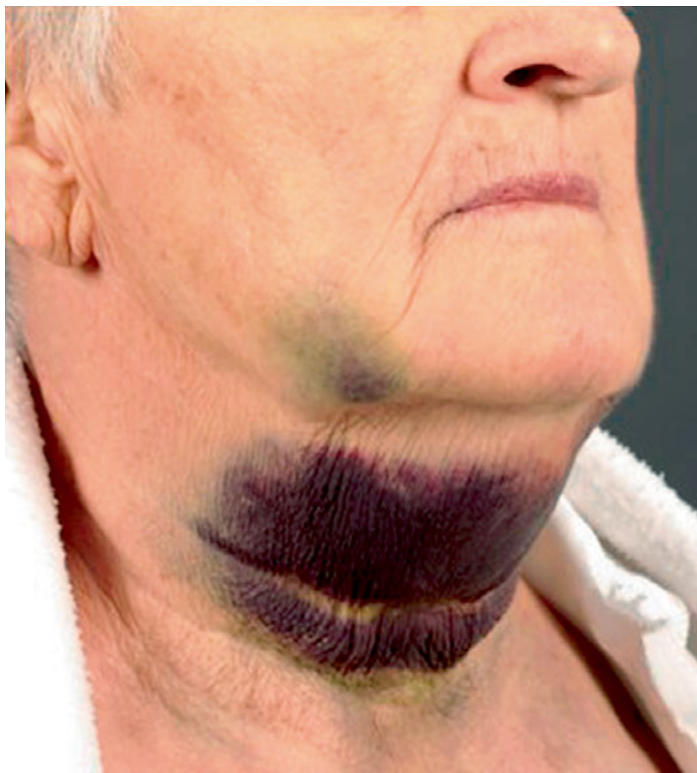

Abbildung 1: „Blauer Fleck“ am Hals.

Eine 74-jährige Patientin, ehemals starke Raucherin, stellt sich mit seit Tagen zunehmender Heiserkeit und Dyspnoe in einer hausärztlichen Praxis vor. Auffällig ist ein „blauer Fleck“ am Hals, dem die Patientin zunächst keine große Aufmerksamkeit geschenkt hat. Ein Trauma ist ihr nicht erinnerlich.

Die Patientin ist bei chronischem Vorhofflimmern und Zustand nach Implantation eines Drug-Eluting-Stents dreifach medikamentös antikoaguliert (Acetylsalicylsäure, Clopidogrel und Phenprocoumon). Bei der laborchemischen Gerinnungskontrolle ist die International Normalized Ratio (INR) nicht messbar. Die sonstige kardiopulmonale körperliche Untersuchung ist im Wesentlichen unauffällig. Die Patientin wird umgehend unter ärztlicher Begleitung in die Klinik eingewiesen.

Bei Aufnahme zeigt sich laryngoskopisch ein endolaryngeales Hämatom mit eingeschränkter Stimmlippenbeweglichkeit. Durch Gabe von Prothrombinkomplex-Konzentrat und Vitamin K können die Gerinnungssituation normalisiert und ein Progress des spontanen Hämatoms

verhindert werden. Die Dyspnoe lässt sich durch Gabe von Sauerstoff und intravenösen Steroiden kupieren. Nach einer Woche kann die Patientin beschwerdefrei und mit weitem Glottisspalt entlassen werden.

## Kommentar

Spontane Hämatome unter einer mangelhaft kontrollierten oralen antikoagulativen Therapie können praktisch jede Körperlokalisierung betreffen. Im Bereich der oberen Atemwege sind sie in der Regel mit Dyspnoe assoziiert. Auch bei Fehlen äußerlich sichtbarer Hinweise, wie hier der zervikal-kutanen Sugillation, sollte daher bei Dyspnoe unter antikoagulativer Therapie auch an Blutungskomplikationen gedacht werden.

Therapieziele bei Larynxhämatomen sind die Verhinderung eines Progresses und die Sicher-

ung der Atemwege. Eine notfallmäßige Tracheo- bzw. Koniotomie ist unter konservativem Vorgehen meist vermeidbar. Transorale Intubationsversuche sind wegen der Gefahr einer Hämatomeröffnung und des Setzens neuer Läsionen bei insuffizienter Gerinnung mit einem hohen Asphyxie- und Aspirationsrisiko behaftet.

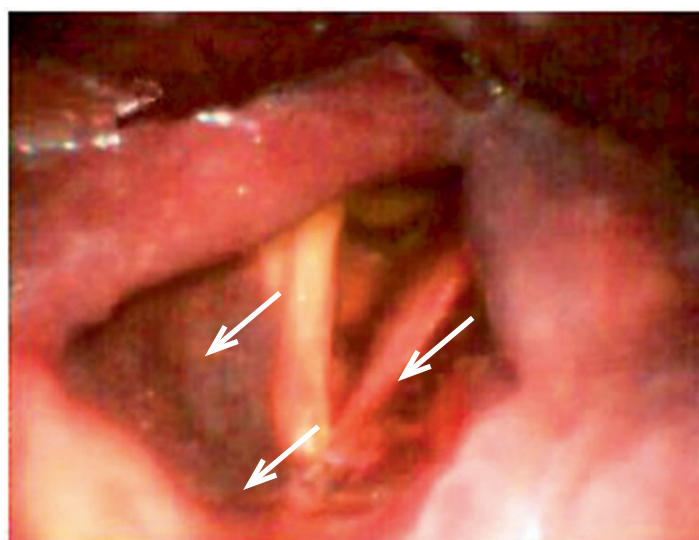


Abbildung 2: Endolaryngeales, vor allem supraglottisch und glottisch lokalisiertes Hämatom (Pfeile).

## Autoren

Dr. Thomas Braun, Dr. Simona Vögele, Universitätsprofessor Dr. Alexander Berg-haus, Klinik und Poliklinik für Hals-Nasen-Ohrenheilkunde, Klinikum der Universität München, Marchioninistraße 15, 81377 München, E-Mail: thomas.braun@med.uni-muenchen.de